

Sehr geehrte Frau Dr. / Sehr geehrter Herr Dr. / Sehr geehrte Doktores \_\_\_\_\_

seit dem \_\_\_\_\_ behandeln wir Ihre Patientin / Ihren Patienten

Frau / Herrn \_\_\_\_\_

**Diabetiker /-in**

- Wagner 0 Armstrong  A Hyperkeratose, keine Läsion, Risikofuß
- B mit Infektion
- C mit Ischämie
- D mit Infektion und Ischämie

MRSA gegen Methicillin resistente Staphylococcus aureus  MRGN multiresistente gramnegative Erreger

Antibiotikum

motorische Neuropathie / Atropie der kleinen Fußmuskeln, Subluxation der Mittelfußköpfchen nach plantar, Krallenzehen

sensible Neuropathie / verminderte Schmerz Wahrnehmung, Kribbeln, „Ameisenlaufen“

autonome Neuropathie / verminderte Schweißsekretion Haut: trocken, rosig

Nägel / Mykosen / subunguale Einblutungen / Onychausis / Onychogryphosis / Onychorrhexis / Unguis convolutus / Unguis incarnatus

Krallen / Hammerzehe / Fußrücken Atropie des Mm. Interossei

Spangenbehandlung D \_\_\_\_\_  rechts  links

Onychie / Nagelbettentzündung

pAVK Claudicatio intermittens

Fußpulse nicht tastbar / Füße sind kalt, belastungsabhängige Beschwerden in der Waden- und/oder Oberschenkelmuskulatur  
Haut ist atropisch, dünn, kühl, blass-livid.

der Abrollvorgang ist verändert, vermehrte Belastung im Bereich des 1. und 5. MFK

Hyperkeratosen, eine erhöhte mechanische Belastung durch Druck / Scherkräfte (Scheuern / zu enge Schuhe)  
Die Hyperkeratose ist rissig und spröde. Rhagaden, Druckulzera

Ulcus interdigital 4/5 mono / Clavus mollis oder 4/5 Clavus mollis Kissing (beidseitig)

Verruca / Warze

- DNOAP nach Levin
  - I. akutes Stadium, Fuß gerötet, geschwollen, überwärmt
  - II. Knochen- und Gelenkveränderungen, Frakturen
  - III. Fußdeformität: ggf. Plattfuß, Wiegefuß, Frakturen, Gelenkerstörungen
  - IV. zusätzliche plantare Fußläsionen

Heimbewohner Patient ist nicht mehr in der Lage eigene Angaben zu machen

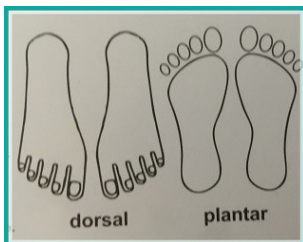
Patient ist bettlägerig / versteift  Demenz

Behandlungsabbruch am \_\_\_\_\_

- Eine podologische Weiterbehandlung ist dringend zu empfehlen, um auch künftig Nagelwall, Nagelbett- und Hautbeschädigungen mit drohenden Sekundärinfektionen zu vermeiden.

Wir erbitten eine Heilmittelverordnung für die Podologie.

Vermerk



\_\_\_\_\_

\_\_\_\_\_

\_\_\_\_\_

\_\_\_\_\_

Mit freundlichem Gruß

Stempel/Unterschrift

Datum

Gerne personalisieren wir den Arztbericht mit Ihren Praxisdaten / Praxistyp / IK-Nummer  
 Gegen Zahlung einer einmaligen Gebühr i.H.v. 1,99 EUR erhalten Sie von uns eine pdf-Datei mit dem Recht zur Vervielfältigung.  
 Bei Interesse nehmen Sie Kontakt zu uns auf und senden uns Ihre Daten/Ihr Logo an die folgende Email-Adresse [datenschutz@ssc4u.de](mailto:datenschutz@ssc4u.de)  
 Wir versichern den sensiblen Umgang mit Ihren Daten und werden die Daten keinesfalls weiterzureichen.  
 Entworfen von den **Podologinnen u. Wundassistentinnen DDG** **Kerstin u. Mandy Lampe** **von der Podologie mci**  
 Bitte besuchen Sie uns im Internet **www.spange-mci.de** **Bei Gefallen freuen wir uns über einen „like“ auf facebook – Sie finden uns unter** **mci-Spangentherapie**